


Caso Clínico “AMOR”



CONTENIDO



01

Nuestro paciente

02

Cuadro clínico

03

Diagnóstico

04

Tratamiento

05

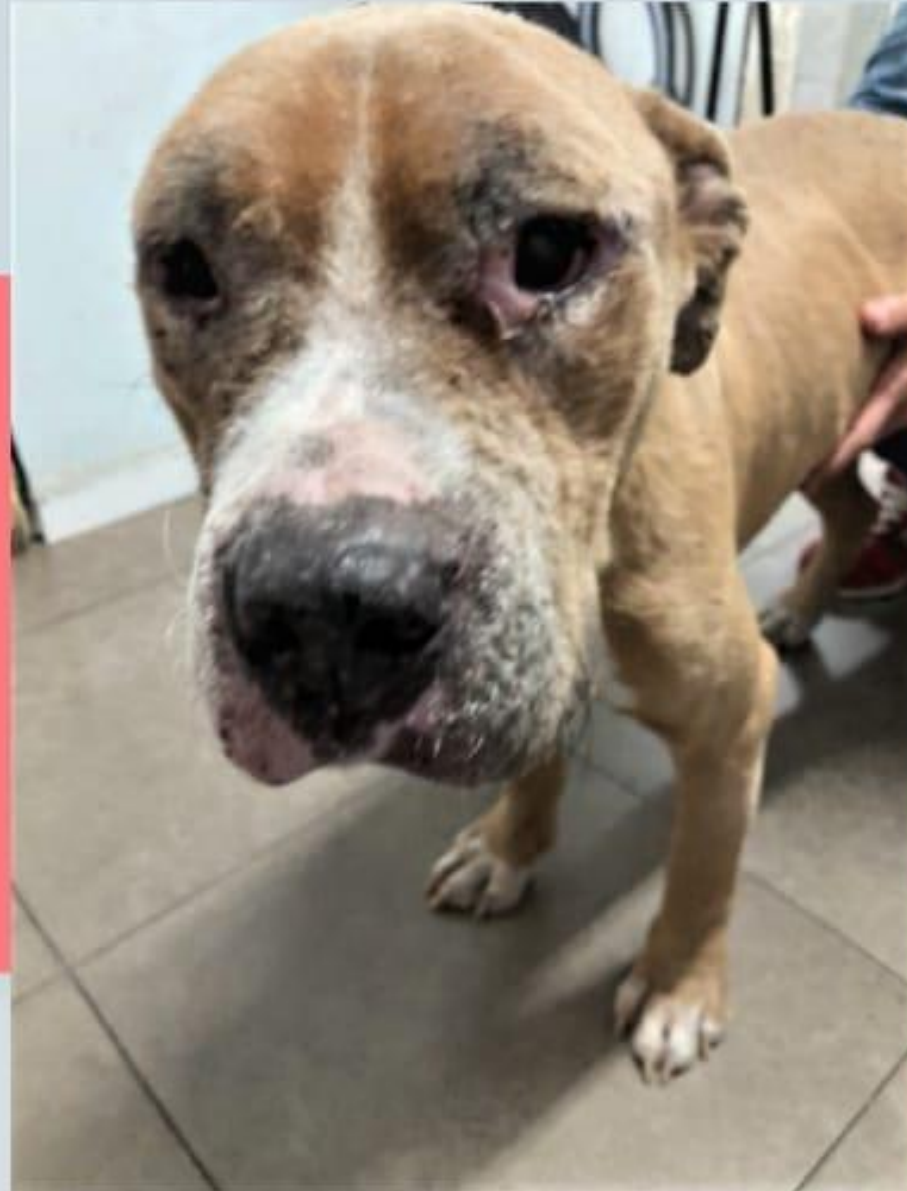Evolución

NUESTRO PACIENTE

"AMOR"

- . Macho
- . Raza Pitbull
- . 1 año 6 meses aproximadamente

Utilizado con fines reproductivos, fue liberado por los dueños por no ser útil a consecuencia de las lesiones que presentaba. Rescatado por "LA CASITA DE LOS ANIMALES"



CUADRO CLÍNICO

Caquexia

"Amor" presenta una condición corporal no mayor a 1 en una escala de 1-5

Lesiones cutáneas

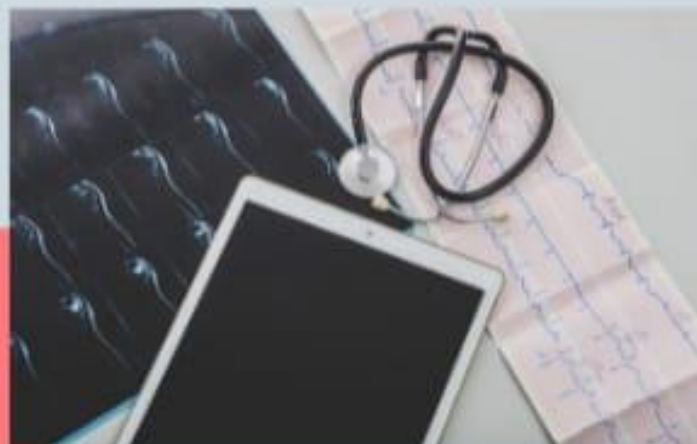Alopecia, hiperqueratosis y dermatitis ulcerativa

Onicogrifosis

Uñas largas

Apatía

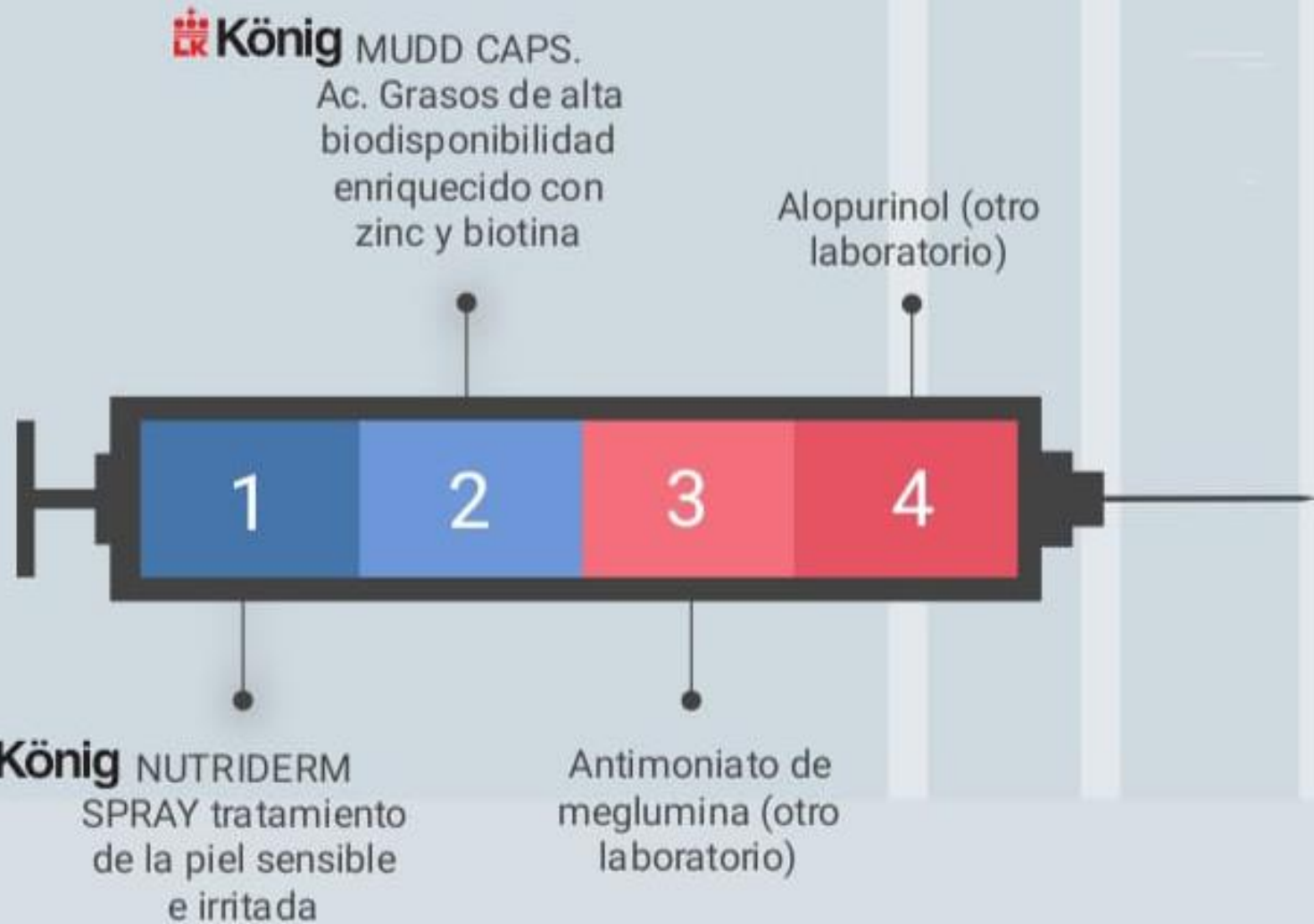




“Amor” es diagnosticado con Leishmaniosis basados en el resultado positivo del test serológico de laboratorio y cuadro clínico

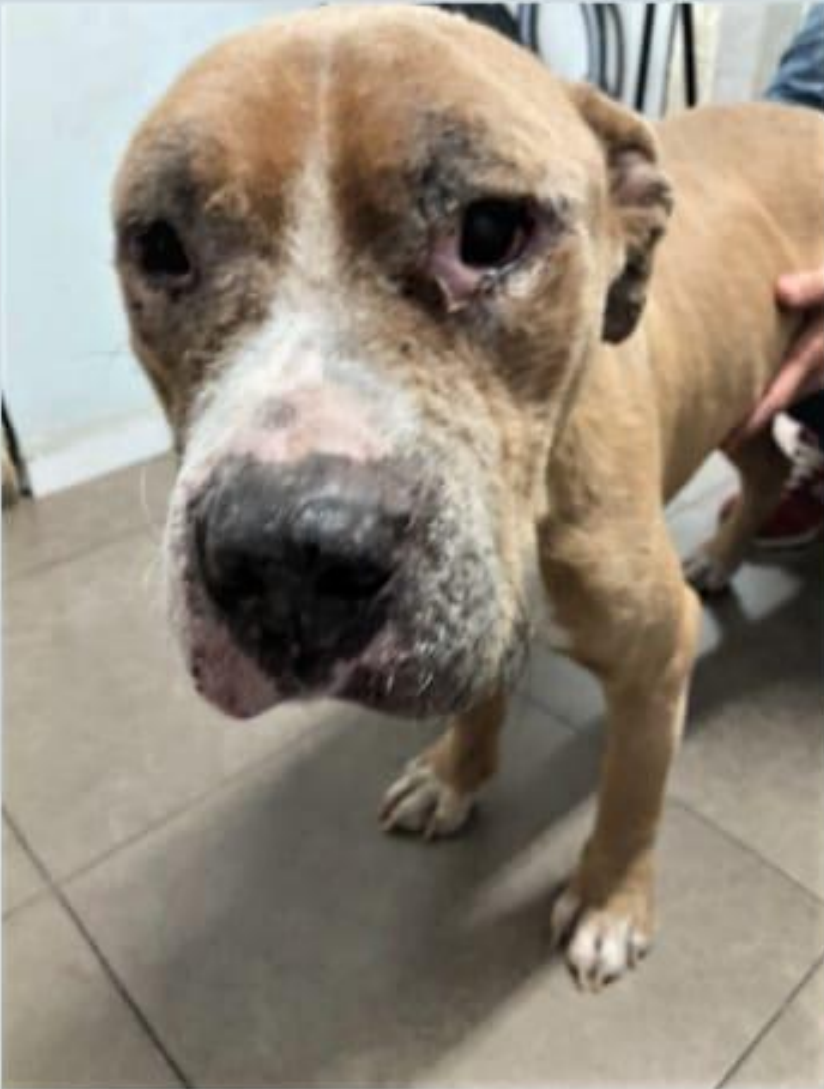La Leishmaniosis canina es una patología causada por el parásito protozoo *Leishmania infantum*, éste protozoo se transmite a perros a través de la picadura de un flebotomo

TRATAMIENTO

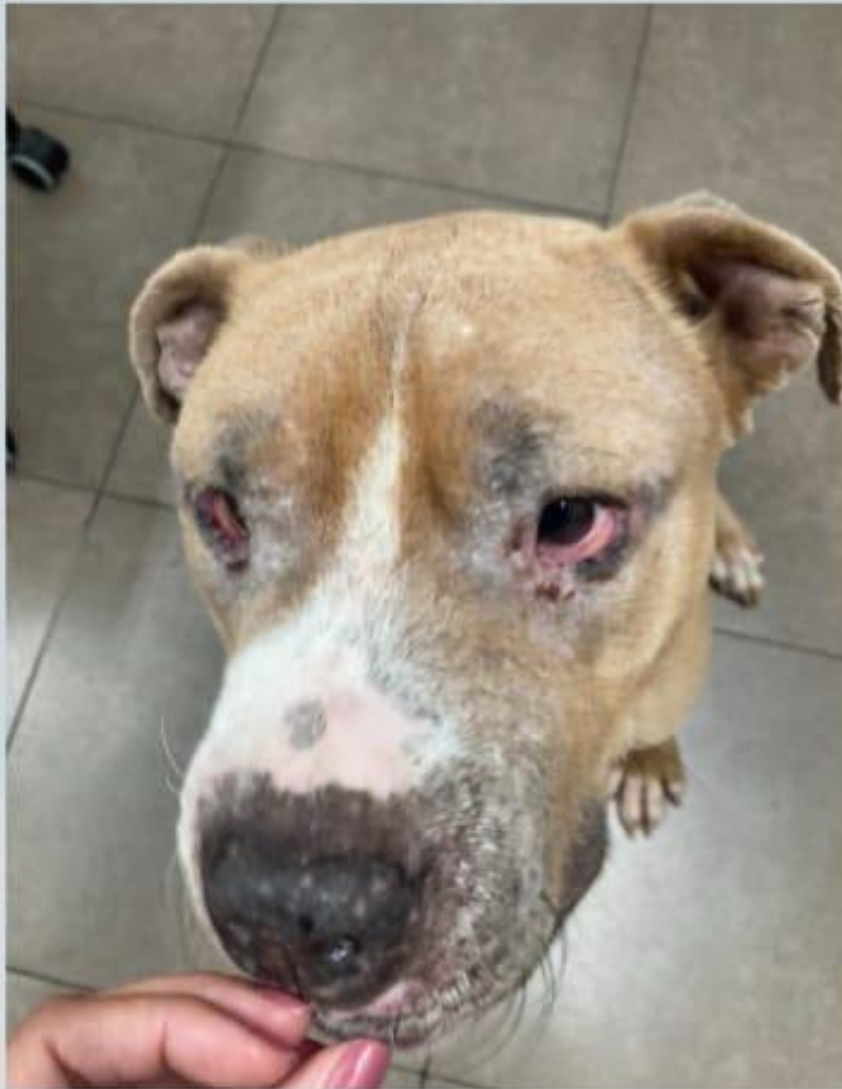

EVOLUCIÓN

Día 1



Día 10



Día 21




EVOLUCIÓN

Las lesiones cutáneas prácticamente han desaparecido después de 4 semanas utilizando

 **König**

Mudd caps

 **König**

Nutriderm spray

“Amor” se encuentra activo y con mucho apetito, incluso ha mejorada su conducta



“Amor” ha alcanzado una condición corporal de 3 en una escala de 1 a 5

“Amor” ha encontrado una familia!!!